

- hebben veel impact op de kwaliteit van leven
- hebben veel consequenties voor de seksualiteit
- patiënten met deze huidziekten lijden vaak in stilte door de plaats van de aandoening (schaamte)

Behandeling

Zolang de oorzaak van lichen planus niet bekend is, bestaat de behandeling vooral uit het onderdrukken van de ontstekingsreactie in de huid en slijmvliezen.

De behandeling bestaat uit het aanbrengen van zalf met sterk werkende corticosteroiden (dit zijn bijnierschors hormonen met een ontstekingsremmend effect). Deze zalf moet worden gesmeerd op de aangedane plekken, ook als dat in de vagina is.

In het begin wordt deze zalf 1x per dag aangebracht, bij voorkeur 's avonds voor het slapen gaan. Na een periode van elke avond smeren, wordt de zalf afgebouwd tot een onderhoudsdosering die verschilt van patiënt tot patiënt (bijvoorbeeld 2 tot maximaal 4x per week). Bespreek met uw arts welk behandelingschema van smeren voor u het beste is.

De corticosteroid zalf moet volgens een afbouwschema gesmeerd worden, waarbij het belangrijk is, de corticosteroid zalf een aantal aaneengesloten dagen wel te smeren en vervolgens een aantal dagen niet. Dit wordt ook wel pulse therapie genoemd. Deze pulse therapie voorkomt, dat er ongewenste neveneffecten ontstaan door het gebruik van deze hormoonzalfen. De zalf houdt ook beter zijn werkzaamheid als de huid een aantal dagen achtereenvolgend niet belast wordt. Naast de behandeling met corticosteroiden is het aan te bevelen om de genitale huid soepel te houden met een vette basiszalf. Het beste is om meerdere malen per dag met een basiszalf de genitale huid in te smeren en ook als de klachten verminderen, dagelijks met vette zalf te blijven smeren. Vaak wordt gekozen voor een zalf bestaande uit 50% vaseline en 50% paraffine. Deze zalf kan bij warm weer vloeibaar worden. Er zijn diverse alternatieven beschikbaar.

Hoe zit het met seksueel contact?

Genitale LP is niet besmettelijk, maar is uiteraard door de locatie op de geslachtsorganen (zeer) hinderlijk. Seksueel contact kan pijnlijk zijn door de wrijving langs de plekken met lichen planus. Naar binnen gaan van de penis in de vagina (penetratie) kan pijnlijk en zelfs onmogelijk zijn en bloedverlies geven. Dat geeft - begrijpelijk - vaak angst en onrust bij de vrouw en kan ten koste gaan van de zin om te vrijen.

Door angst voor pijn en/of schaamte ontstaat er stress en dat geeft vaak minder zin, minder opwindend en gespannen spieren bij de ingang van de vagina, waardoor gemeenschap extra pijnlijk en soms zelfs onmogelijk wordt. Een glijmiddel kan helpen om de wrijving minder (pijnlijk) te maken. Als het lukt om met de partner in gesprek te gaan en samen een manier van vrijen te vinden zonder pijn (dat betekent meestal stoppen met penetratie), kan intimiteit toch

een plezierige rol blijven spelen in de relatie.

Het is belangrijk om problemen en vragen over seksualiteit te bespreken. Soms helpt samen erover praten en komt u samen met uw partner tot oplossingen. Als u er samen niet uit komt, bespreek het dan met de arts. Eventueel kan een verwijzing worden gevraagd voor begeleiding door een psycholoog, seksuoloog en/of bekkenfysiotherapeut.

Wat zijn de vooruitzichten?

Het is niet goed te voorspellen hoe het ziekteproces zal verlopen: tijdelijk of chronisch. Bij de tijdelijke vorm kan genitale lichen planus overgaan binnen twee jaar. Dit is meestal de huidvorm. Bij een chronisch verloop (wat meestal het geval is bij de erosieve slijmvliezenvorm) kunnen sommige mensen voortdurende en ernstige klachten houden, terwijl anderen bepaalde perioden klachtenvrij zijn.

De ziektelast bij genitale lichen planus kan hoog zijn. Als de ingang van de vagina te nauw is geworden, is het soms nodig om de vagina ingang operatief ruimer te maken. Soms is er systemische medicatie nodig.

In de medische literatuur bestaat onduidelijkheid over het risico van het ontstaan van kanker. Waarschijnlijk is het risico op schaamlipkanker bij genitale LP iets verhoogd. Zekerheidshalve wordt geadviseerd, om u jaarlijks of halfjaarlijks te laten onderzoeken door een gynaecoloog of dermatoloog. Verder is het belangrijk om bij verergering of bij nieuwe tussentijdse klachten, contact op te nemen met uw vaste behandelaar.

Wat kunt u zelf doen om de klachten bij genitale LP te verminderen?

- Mijdt irriterende situaties
- Bij genitale LP adviseert de LPVN de kwetsbare huid in het genitale gebied te ontzien door externe druk en schuifkrachten te vermijden. Bijvoorbeeld door een aangepast fietszadel, het vermijden van te strakke kleding, het dragen van katoenen/goed ademende (onder)kleding en het dragen van bijvoorbeeld kousen i.p.v. panty's
- Was de genitaliën alleen met lauw water zonder gebruik van zeep
- Bij jeuk wordt afgeraden om te krabben, maar eerder te smeren met een (verkoelende) vette zalf
- Controleer regelmatig de huid. uw arts kan instructies geven voor zelfonderzoek. Op de website www.lsnederland.nl van St. Lichen Sclerosus vindt u een brochure voor zelfonderzoek.

Veelgebruikte medicatie

- Clobetasol
- Mometasonfuroaat
- Betamethason
- Betamethasondipropionaat
- Lidocaïne
- Tacrolimus
- Pimecrolimus

Lichen Planus Vereniging Nederland



Genitale Lichen Planus bij vrouwen

Diagnostiek en behandeling

gebaseerd op de Richtlijn Lichen Planus 2012-2020

Nederlandse Vereniging voor Dermatologie en
Venereologie (NVDV)

Redactie:

Lichen Planus Vereniging Nederland
dr. W. ter Harmsel, gynaecoloog
mw. drs. M. Ramakers, arts/seksuoloog
mw. drs. H. Vermaat, dermatoloog

Illustraties: Swanborn Illustrating

Uitgave 2020

Lichen Planus Vereniging Nederland
www.lichenplanus.nl

De richtlijn Lichen Planus is te downloaden via
www.lichenplanus.nl/professionals

Genitale lichen planus (bij vrouwen)

Genitale lichen planus is een vorm van lichen planus (hierna te noemen LP), die voorkomt op de vulva, in de vagina, op de penis en in het anus gebied.

Wat is lichen planus?

LP is een ontstekingsziekte, waarbij zowel de huid als de slijmvliezen kunnen zijn aangedaan. LP kan voorkomen op de huid, hoofdhuid, nagels en slijmvliezen (mond, neus, ogen, oren, in vulva/rond de vagina, op de penis, rond de anus en in de slokdarm).

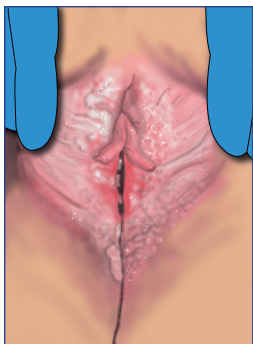
Het is niet precies bekend hoe vaak LP voorkomt, maar dit wordt geschat op rond de 1%. De aandoening treedt bij vrouwen meestal op tussen de 40 en 60 jaar en bij mannen rond de 30 jaar, maar kan ook op jongere of oudere leeftijd voorkomen en heel soms bij kinderen. Het komt vaker voor bij vrouwen dan bij mannen (3:2). Soms is er genetische aanleg in een familie en hebben meerdere familieleden deze aandoening. Dit wil niet zeggen dat het erfelijk is.

LP van de huid is meestal van voorbijgaande aard (waarbij de symptomen na verloop van tijd verdwijnen en niet meer terugkomen). Dit in tegenstelling tot LP van de slijmvliezen, hierbij blijven de klachten veelal langdurig bestaan. Ongeveer een op de vijf mensen (20%) krijgt LP voor een tweede keer. Bij sommige mensen is de aandoening echter zeer hardnekkig. Vooral LP in de mond en in het genitale gebied blijft vaak langdurig aanwezig. Dit is de chronische vorm.

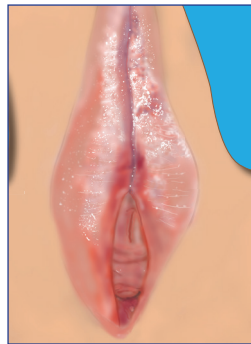
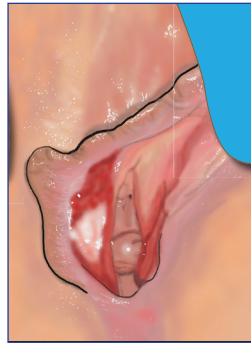
Bij minder dan de helft van de patiënten met LP op de huid zijn ook de mondslijmvliezen aangetast. Omgekeerd heeft ongeveer een derde van de patiënten met LP in de mond ook huidafwijkingen.

Welke vormen van genitale LP (bij vrouwen) zijn er?

Het komt voor in 2 vormen: een klassieke variant en een erosieve variant.



Klassieke genitale LP lijkt het meest op lichen planus op de huid. De klachten variëren van een branderig gevoel tot hevige pijn of jeuk, waarbij allerlei variaties mogelijk zijn. De klachten treden vooral op bij plassen, zwemmen, en bij seksueel contact. De binnenste schaamlippen veranderen soms van vorm, zodanig dat ze lijken te verdwijnen. Genitale LP kan ook bij en in de anus voorkomen, dan zijn de symptomen met name pijn.



Erosieve genitale LP geeft (fel-)rode afwijkingen aan de vagina en aan de schaamlippen die pijnlijk zijn, vooral bij plassen en bij seksueel contact. Aan de binnenzijde van de kleine schaamlippen en/of de ingang van de vagina is vaak een glanzend rood gebied zichtbaar, dit is de plaats waar de pijnklachten worden ervaren.

Bij deze vorm van genitale LP kunnen veranderingen van de vorm van de vulva optreden. De binnenste schaamlippen kunnen kleiner worden en zelfs verdwijnen. En de clitoris kan afgedekt worden door de omgevende huid. Aan de binnenzijde van de binnenste schaamlippen kunnen erosieve plekken ontstaan, die ook in de vagina kunnen voorkomen waarbij soms ook verklevingen optreden tussen de wanden van de vagina.

Hoe wordt de diagnose gesteld?

Door de vele verschijningsvormen van LP is herkenning van de aandoening niet altijd makkelijk. Artsen die ervaring hebben met LP, kunnen aan de hand van het huidbeeld de diagnose meestal snel stellen. Vaak echter wordt genitale LP niet of niet direct herkend. Wanneer de klachten ondanks behandeling niet minder worden, is doorverwijzing naar een specialist met ervaring op dit gebied noodzakelijk. Dit kan een gynaecoloog of dermatoloog zijn (bij voorkeur werkzaam op een vulvapoli). Vrouwen met genitale LP hebben vaak afwijkingen van het mondslijmvlies zonder hiervan overigens klachten te ondervinden (Wickham'se striae). Daarom moet men, als men genitale LP vermoedt, ook het mondslijmvlies bekijken; dit kan de diagnose ondersteunen. Omgekeerd dient er bij vrouwen met een erosieve LP van het mondslijmvlies ook gynaecologisch onderzoek plaats te vinden en moet nagevraagd worden of er ook klachten van de huid of het behaarde hoofd zijn. Soms is het nodig om een biopt te nemen: dan wordt onder plaatselijke verdoving een klein stukje huid afgenomen, om dit onder de microscoop te onderzoeken.

Waarom wordt lichen planus veroorzaakt?

Helaas is het nog niet precies bekend waardoor LP wordt veroorzaakt. Waarschijnlijk is lichen planus een auto-immuunziekte: het eigen immuunsysteem (het afweersysteem dat normaal gesproken het lichaam beschermt tegen ziekten) tast bepaalde onderdelen van de huid en/of de slijmvliezen aan. Waarom het immuunsysteem zo reageert is niet bekend.

Er zijn theorieën over factoren die een rol kunnen spelen bij het ontstaan van lichen planus. Soms lijkt het samen te hangen met een infectie of het gebruik van bepaalde vormen van medicatie. Echter duidelijk bewijs is hier niet voor.

In sommige onderzoeken lijkt er een verband te zijn tussen lichen planus in de mond en gebitsvullingen van amalgaam of andere metalen die bij constructies in de mond worden gebruikt. De meningen hierover zijn erg verdeeld.

Lichen planus ontstaat soms na extreme veranderingen in het afweersysteem, zoals bijvoorbeeld na een beenmergtransplantatie. In de landen rond de Middellandse Zee komt LP vaak voor in combinatie met Hepatitis C (een chronische leverziekte, veroorzaakt door een virus). Het is niet duidelijk of dit toeval is, of dat het Hepatitis C virus iets te maken heeft met het ontstaan van lichen planus.

Lichen sclerosus

Een huidziekte die soms erg op lichen planus kan lijken is lichen sclerosus. Er zijn overeenkomsten, maar vooral ook veel verschillen, die we in de onderstaande tabel tonen.

Lichen Planus	Lichen Sclerosus
Vulva en vagina	Vulva
Pijn op de voorgrond	Jeuk op de voorgrond
Rood (vagina ingang), soms witte streepjes	Witte huid
Vaak afwijkingen in de mond (bloedend tandvlees, gevoelige slijmvliezen)	Geen afwijkingen in de mond
Moeilijk te behandelen	Meestal makkelijker te behandelen
Vaak ook afwijkingen elders op lichaam	Zelden afwijkingen op het lichaam

Voor beide huidziekten geldt:

- geven veranderingen van de anatomie van de vulva
- zijn chronisch, waardoor patiënten langdurig moeten blijven smeren
- worden behandeld met klasse 4 corticosteroid zalven met daarnaast een vette verzorgende zalf
- er is bijna nooit een biopt nodig om de ziekte vast te stellen (huidbeeld zegt voldoende)